

ACCEPTED: September 2017

PUBLISHED ONLINE: October 2017

DOI: 10.5960/dzsm.2017.299

Nietschke R, Schneider MM, Dehlinger F, Burkhart KJ, Hollinger B. Akute und chronische Ellenbogeninstabilitäten. Dtsch Z Sportmed. 2017; 68: 226-233.

# Akute und chronische Ellenbogeninstabilitäten

## *Acute and Chronic Elbow Instabilities*

1. ARCUS SPORTKLINIK PFORZHEIM,  
Pforzheim

### Zusammenfassung

- › **Problemstellung:** Instabilitäten des Ellenbogengelenkes können sowohl akut im Rahmen einer Ellenbogenluxation als auch chronisch nach inadäquater Heilung einer traumatischen Seitenbandruptur oder aufgrund repetitiver Mikrotraumata, insbesondere bei Wurfspielern, auftreten.
- › **Methode:** Übersichtsarbeit im Sinne der Komparatistik unter anderem auf der Grundlage von PubMed. Induktive Hypothesenbildung.
- › **Ergebnisse:** Die vielfältigen Gründe für eine Ellenbogeninstabilität sind im Einzelfall nicht immer sicher zu detektieren. Anamnestisch kann jedoch häufig der Grundstein für eine zielgerichtete Diagnostik einer Instabilität gelegt werden. Zu unterscheiden ist vor allem die Dauer des zurückliegenden Traumas oder alternativ bei fehlendem traumatischen Ereignis der Beginn der Beschwerdesymptomatik. Eine Vielzahl an bekannten klinischen Tests kann zudem auf der Suche nach einer Instabilität behilflich sein. Ein etabliertes objektives Diagnostikum ist jedoch nicht bekannt. Hierin besteht im Allgemeinen die größte diagnostische und therapeutische Schwierigkeit einer Ellenbogeninstabilität.
- › **Diskussion:** Entscheidend im therapeutischen Vorgehen ist die korrekte Detektion der vorherrschenden Instabilität und die Beachtung des therapeutischen Zeitfensters zur Refixation des Seitenbandkomplexes bei akuten traumatischen Ereignissen. Bei chronischen Instabilitäten ist der persönliche Leidensdruck des Patienten unter Maximalbelastung der betroffenen Extremität in Beruf, Alltag und Sport zu berücksichtigen, um OP-Empfehlungen auszusprechen. Entsprechend gilt es, eine möglichst anatomisch korrekte Rekonstruktion der geschädigten Strukturen zu erzielen, um biomechanischen Ansprüchen gerecht zu werden und sekundäre degenerative Spätfolgen zu vermeiden.

### SCHLÜSSELWÖRTER:

Instabilität, Ellenbogenluxation, Werferellenbogen, posterolaterale Rotationsinstabilität, LUCL-Bandplastik

### Summary

- › **Background:** Instabilities of the elbow joint can occur acutely in the context of elbow dislocation as well as chronically after inadequate healing of a traumatic ligament tear or due to repetitive microtraumata, especially in throwers.
- › **Method:** Comparative review using PubMed. Inductive reasoning.
- › **Results:** The diverse reasons for elbow instability can't always be reliably detected in individual cases. The basis for specific diagnostics may often be found in the anamnesis. The duration of trauma or alternatively in case of non-traumatic complaints the beginning of symptomatology should be determined. A variety of known clinical tests can assist in searching for instability. But an established objective diagnostic is not yet known. In general, this might be the greatest diagnostic and therapeutic difficulty of elbow instability.
- › **Discussion:** Decisive in the therapeutic procedure is the correct detection of the prevailing instability and the observation of the therapeutic time window for the refixation of the ligament complex in acute traumatic cases. In case of chronic microinstability, the patient's personal level of suffering at the maximum load of the affected extremity in terms of occupation, everyday life and sports must also be taken into account in order to make recommendations for surgery. Correspondingly, the anatomically correct reconstruction of the injured structures must be achieved in order to meet biomechanical requirements and to avoid secondary degenerative sequelae.

### KEY WORDS:

Instability, Elbow Luxation, Thrower Elbow, Posterolateral Rotation Instability, Lucl Ligament Repair

### Einleitung

Instabilitäten am Ellenbogengelenk sind sehr häufig Folge traumatischer Ereignisse bei Alltags-, Berufs- oder Sportunfällen. Zu unterscheiden sind akute Instabilitäten nach in der Regel traumatischen (Sub)Luxationsverletzungen von chronischen Instabilitäten, die häufig eine Summation rezidivierender Mikrotraumata z.B. beim Wurfspielern darstellen (11, 16, 31).

Können akute Instabilitäten nach Luxationen des Ellenbogens mit einer Inzidenz von 6-13/100000 ziemlich genau beziffert werden, so lässt die Literatur bei chronischen Instabilitäten keine exakten epidemiologischen Daten zu (9, 21, 22). Das liegt v.a. an der uneinheitlichen und unspezifischen Symptomatik der Beschwerden, sodass chronische Instabilitäten vom Patienten meist nicht als Instabilität als



QR-Code scannen  
und Artikel online  
lesen.

### KORRESPONDENZADRESSE:

Dr. med. Rainer Nietschke  
Assistenzarzt Orthopädie und Unfallchirurgie  
ARCUS Sportklinik Pforzheim  
Rastatter Str. 17-19, 75179 Pforzheim  
✉: nietschke@sportklinik.de

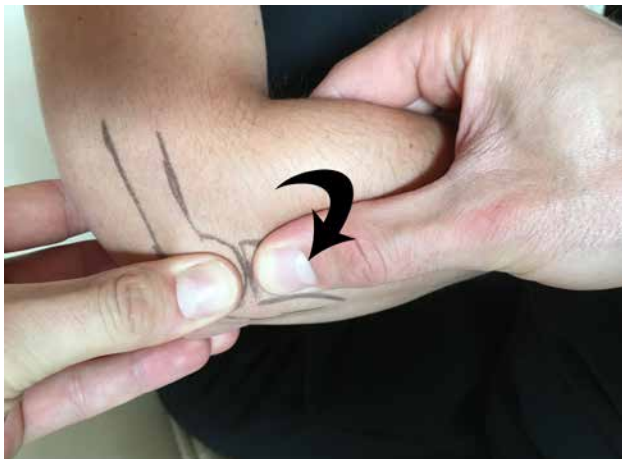


Abbildung 1

Anlage des Pinzettengriffs zur Prüfung einer PLRI (Pfeil=dorsoradiale Provokationsrichtung).

solche beschrieben werden können. Außerdem existieren keine adäquaten objektivierbaren Hilfsmittel und die klinischen Tests, die es dem Untersucher erlauben eine zugrundeliegende Instabilität als mögliche Schmerzsache sicher zu detektieren, sind oft nur eingeschränkt beurteilbar.

Da diese Verletzungen häufig falsch eingeschätzt werden, möchten die Autoren mit der vorliegenden Übersichtsarbeit ärztliche Kollegen und Erstbehandler für das Thema Instabilität am Ellenbogengelenk sensibilisieren.

## Anatomie

Die hauptsächliche Bewegung im Ellenbogengelenk wird durch das Humeroulnargelenk mit seiner guten knöchernen Führung und Stabilität in Beugung und Streckung gewährleistet. Über einen muskulär bedingten Kraftvektor bei Aktivierung der Beuge- und Streckmuskulatur in Flexion kann zudem eine Zentrierung der Incisura trochlearis der Ulna in die Trochlea selbst erzielt werden, sodass in aller Regel erst bei zunehmender Extension eine Luxation beider Gelenkpartner möglich ist.

Zusätzlich sorgt der ulnare Kollateralbandkomplex bei valgischer Krafteinwirkung von außen für Stabilität, während der Radiuskopf obendrein als laterale Abstützung dient. Der Radius ist dabei über das Lig. anulare und die Membrana interossea mit der Ulna verbunden (5, 23).

Im Falle von Varusstress übernimmt neben dem knöchernen Schutz des Humeroulnargelenkes insbesondere der laterale Kollateralbandkomplex eine wichtige Funktion ein. Dabei ist vor allem das laterale ulnare Kollateralband (LUCL) zu nennen, dass vom radialen humeralen Epicondylus zur Ulna verläuft, in das Lig. anulare einstrahlt und unter Stabilisierung des Radiuskopfes nach dorsal gleichzeitig die Rotation der Ulna nach dorso-lateral verhindert.

Die Extensoren- als auch die Flexorenmuskulatur können synergistisch als sekundäre, dynamische Stabilisatoren gesehen werden (4, 29).

Nach Ring u. Jupiter ergibt sich demnach ein 4-Säulenmodell, wobei die einzelnen Säulen selbst sowohl knöcherne als auch weichteilige Stabilisatoren beinhalten (28):

- radiale Säule: humeroradialer Gelenkabschnitt mit Radiuskopf und Capitulum humeri, LCL-Komplex
- ulnare Säule: Processus coronoideus und Trochlea, MCL-Komplex

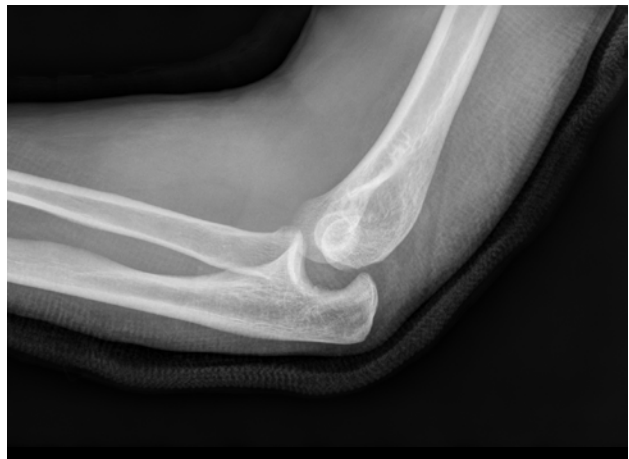

Abbildung 2

Subluxationsstellung v.a. des Radiuskopfes (positives drop sign) nach dorsal als Hinweis auf eine Seitenbandinstabilität.

- anteriore Säule: Processus coronoideus, anteriore Gelenkkapsel und M. brachialis
- posteriore Säule: Olecranon, posteriore Gelenkkapsel und M. trizeps brachii

Eine weitere Einteilung der Stabilisatoren am Ellenbogengelenk erfolgte nach O'Driscoll, wobei hierbei die Unterteilung in statische und dynamische anatomische Strukturen vorgenommen wurde und primäre und sekundäre Stabilisatoren definiert wurden (23). Zu den primären Stabilisatoren zählen neben dem humeroulnaren Gelenk auch das AML des medialen und das LUCL des lateralen Seitenbandkomplexes. Die radiohumorale Säule wie auch die Flexoren- und Extensorenmuskeln sind sekundäre Stabilisatoren.

In voller Extension besteht die Stabilisierung überwiegend aus Bändern und Sehnen, in Flexion kommt der knöchernen Führung eine größere Rolle zu.

Dies gilt es bei der Diagnostik und später auch im therapeutischen Vorgehen zu beachten. >

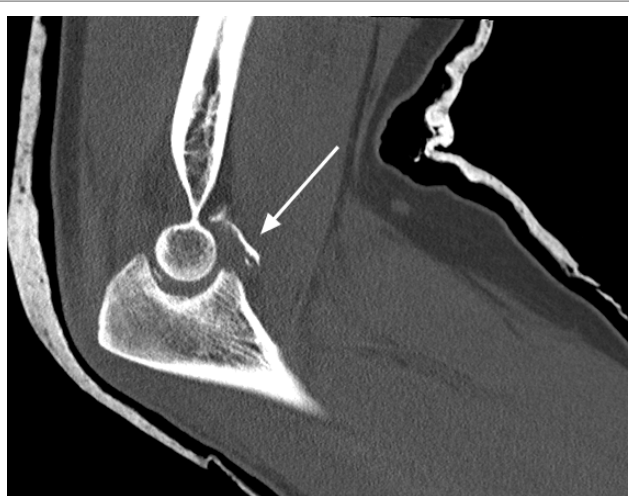

Abbildung 3

Coronoidtrümmerfraktur mit intraartikulärem freien Gelenkkörper nach Ellenbogenluxation (Pfeil).

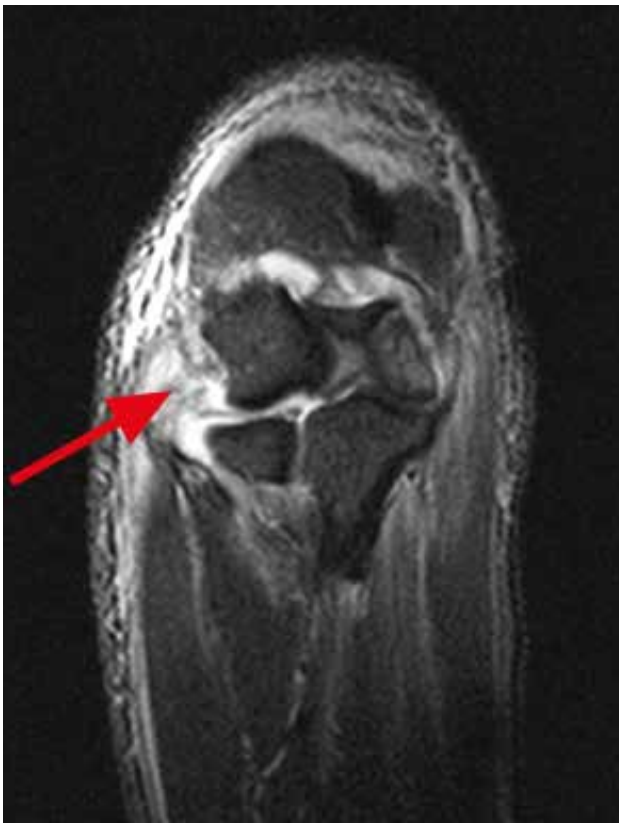

Abbildung 4

MRT-Aufnahmen nach stattgehabter Ellenbogenluxation; ausgedehnter Weichteilschaden mit kompletter Ruptur der Extensoren (Pfeil).

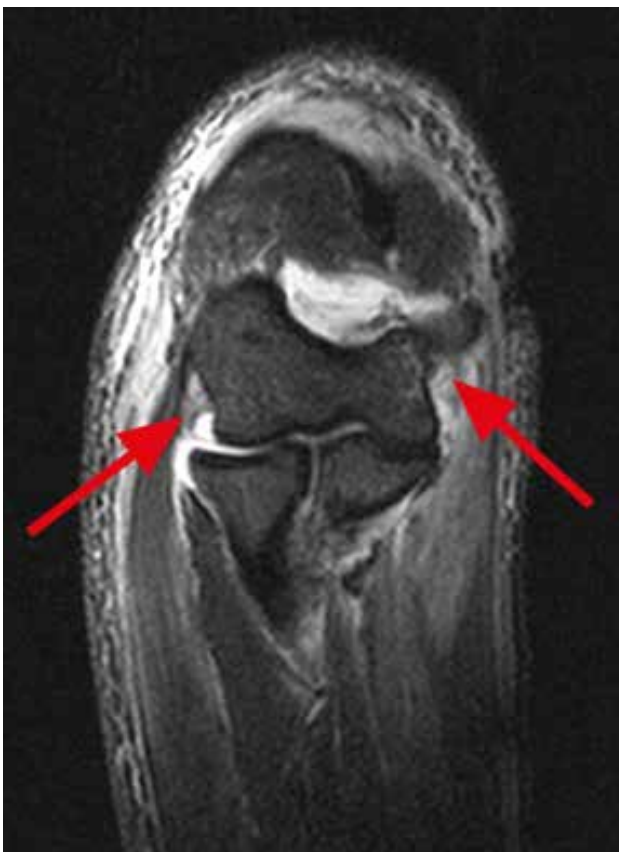

Abbildung 5

MRT-Aufnahmen nach stattgehabter Ellenbogenluxation; Nachweis einer bilateralen Seitenbandruptur im MRT (Pfeile).

### Ätiologie der akuten Instabilität

Luxationen des Ellenbogengelenkes sind die zweithäufigsten Auskugelungen eines menschlichen Gelenkes nach dem Schultergelenk. In der Mehrzahl der Fälle handelt es sich um posteriore Luxationen, während anteriore und divergierende Luxationen eher selten vorkommen. Die Inzidenz beträgt ca. 0,01% und betrifft vorwiegend Erwachsene jüngeren und mittleren Alters (7).

Unter „einfachen“ oder besser gesagt rein „ligamentären“ Ellenbogenluxationen versteht man eine Verletzung der Kapsel-Band-Strukturen und Muskeln ohne ossäre Mitbeteiligung. Die posterioren Ellenbogenluxationen überwiegen mit 80-85%.

Der Unfallmechanismus selbst verursacht über eine axiale Lasteinleitung eine leichte Flexion und Supination des gestreckten Arms mit Außenrotations- und Valguskraften (18, 20). Übersteigen diese Kräfte die biologische Stabilität des Kapsel-Band-Apparates kommt es entsprechend einem kreisförmigen Ablauf („Horii Circle“ nach O’Driscoll) zunächst zu einer Verletzung des lateralen Seitenbandkomplexes mit anschließender Zerreißung der ventralen und dorsalen Kapselanteile und schließlich zu einer Ruptur des medialen Seitenbandkomplexes (23).

Es werden aber auch isolierte Rupturen des MCL bzw. medial beginnende Luxationen beobachtet, sodass grundsätzlich auch weitere Luxationsmechanismen in Betracht gezogen werden müssen.

Das begleitende Verletzungsmuster einer „ligamentären“ Ellenbogenluxation ist demnach in Relation zur Intensität der einwirkenden Kraft als auch der Richtung der anschließenden Luxation zu sehen. Das Verletzungsausmaß variiert erheblich: Neben der bereits beschriebenen Verletzung der primären Stabilisatoren können auch ausgeprägte Rupturen der sekundären Stabilisatoren sowie intraartikuläre Schäden auftreten, die das weitere therapeutische Vorgehen entscheidend beeinflussen können. Zu nennen sind hier insbesondere Knorpelschäden, die selbst in der schnittbildgebenden Diagnostik nicht immer sicher zu erkennen sind (12, 14, 26).

### Ätiologie der chronischen Instabilität

Eine chronische Instabilität des Ellenbogens kann sowohl nach konservativ oder operativ behandelter akuter Seitenbandrupturen verbleiben. Es muss nicht immer ein einziges auslösendes Trauma zu Grunde liegen, häufig entstehen chronische Instabilitäten auch nach repetitiven Verletzungen oder Überlastungen im Sport oder Beruf (19). Hyperlaxizitäten am Ellenbogengelenk stellen eine eigenständige Entität dar und haben mit einer chronischen Instabilität zunächst einmal nichts gemein. Eine weitere Ausführung des Themas würde den Rahmen dieser Arbeit sprengen.

Bei Überkopf- und Wurfsporlern ist die ulnare chronische Instabilität klinisch führend (2). Die extremen Valguskraften beim Wurfvorgang von über 60Nm übersteigen die Belastbarkeit des MCL (max. 33Nm) bei Weitem, sodass diese Diskrepanz durch die Flexoren-/Pronatorengruppe kompensiert werden muss. Sind die Kompensationsmechanismen ausgeschöpft, entsteht nach und nach eine MCL-Insuffizienz, die eine typische klinische Valgusaufklappbarkeit zulässt (1).

Die weiterreichenden Folgen einer vorliegenden Seitenbandinstabilität am Beispiel der chronischen ulnaren Instabilität sind steigende Kompressionskräfte im humeroradialen Gelenkkompartiment mit typischen degenerativen



Veränderungen wie Osteophytenbildung, Arthrosen und freien Gelenkkörpern. Der Nervus ulnaris erfährt bei einer chronischen ulnaren Instabilität nicht selten eine Affektion durch den repetitiven Dehnungsreiz.

### Diagnostik

Grundsätzlich ist die Frage nach dem erstmaligen Auftreten der Beschwerden i. S. eines auslösenden Ereignisses als auch die Schmerzlagerung zu klären. Im Falle einer ligamentären Ellenbogenluxation sollte der Unfallhergang anamnestisch genauestens erfragt werden und schnellstmöglich, häufig unter Analgosedierung oder Kurznarkose, die geschlossene Reposition erfolgen. Anschließend ist es wichtig, sich ein erstes Bild der Instabilität zu machen und herauszufinden, ob es in Extension zu einer Reluxationstendenz des Ellenbogens kommt. Je nach Befund stellen sich bereits in dieser Phase die Weichen für ein weiteres konservatives oder operatives Vorgehen (s. u.). Selbstverständlich muss zwingend der neurovaskuläre Status vor und nach Reposition dokumentiert werden und bei Vorliegen eines Defizits entsprechende weitere diagnostische und/oder therapeutische Maßnahmen in die Wege geleitet werden.

Chronische Instabilitäten werden oft vom Patienten nicht als Instabilität wahrgenommen, sondern lediglich als Schmerz auf der medialen und/oder lateralen Seite am Ursprung der Unterarmmuskulatur als Folge des chronischen Overload. Es ist nicht immer möglich die Instabilität beim wachen Patienten klinisch auszulösen. Dies bereitet Probleme im diagnostischen Vorgehen und ist der Grund dafür, dass bei vielen Patienten die Ursache der Schmerzsymptomatik nicht erkannt wird. Bei therapieresistenten Beschwerden eines Tennis- oder Golferellenbogens sollte deshalb auch immer an die Möglichkeit einer zu Grunde liegenden Mikroinstabilität als Komorbidität gedacht werden.

Bei Verdacht einer vorherrschenden chronischen Seitenbandinstabilität bedient man sich zahlreicher klinischer Tests (Tab. 1), wobei diese insgesamt extrem untersucherspezifisch sein können. An dieser Stelle sei auf das Lehrvideo der AGA hingewiesen. Bewährt hat sich in unserer Klinik bei lateralen Instabilitäten der Pinzettengriff zur PLRI-Testung (Abb. 1). Hierbei werden die Daumen des Untersuchers dorsal an das Capitulum humeri und den Radiuskopf angelegt, so dass sich die Daumenkuppen direkt auf der Höhe des radiohumeralen Gelenkspaltes gegenüber stehen. Mit den Langfingern wird sich am ventralen Unterarm am Radius eingehakt. Nun erfolgt mit der am Unterarm positionierten Hand ein dorsaler Zug und gleichzeitig auch eine Supinationsbewegung. Dieses Manöver entspricht der posterolateralen Rotationsbewegung, die sich bei einer entsprechenden Instabilität dadurch provozieren lässt. Anhand der relativen Bewegung zwischen den beiden Daumen lässt sich die Ausprägung der Instabilität abschätzen. Bei stabilen Gelenken ist keine Bewegung zwischen den Daumen zu beobachten. Wichtig ist, dass der Patient den Unterarm auf seinem eigenen Oberschenkel ablegt und der Untersucher darauf achtet, dass der Patient die Schulter- und Armmuskulatur bestmöglich entspannt.

Eine klinisch manifeste postoperative oder posttraumatische Ellenbogensteife bedeutet nicht zwangsläufig, dass keine Instabilität vorliegen kann. In einigen Fällen ist gerade die Instabilität der Grund für eine Einsteifung des Gelenkes. Die Kombination aus diesen beiden Pathologien ist ungleich schwerer zu therapieren als eine der beiden alleine (siehe Therapie).

Indirekte Hinweise einer Instabilität können bereits im nativradiologischen Röntgenbild in zwei Ebenen erkannt werden. Asymmetrien im humeroulnaren oder humeroradialen Ge-

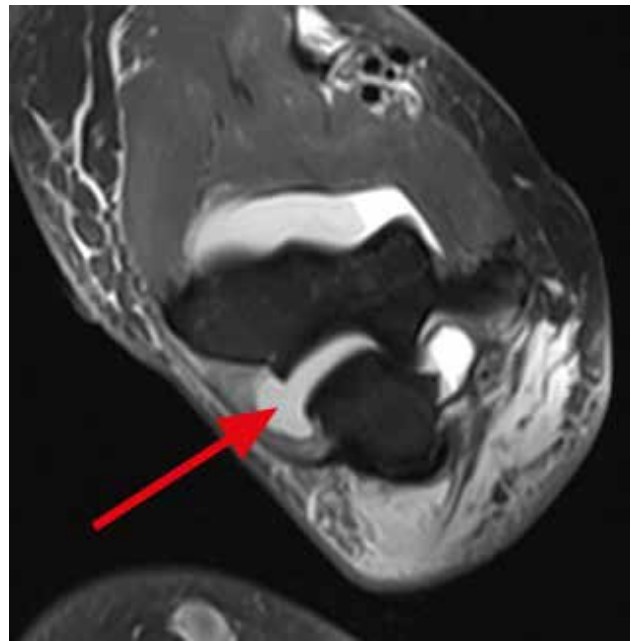


Abbildung 6

MRT-Aufnahmen nach stattgehabter Ellenbogenluxation; klaffender Gelenkspalt radial (Pfeil).

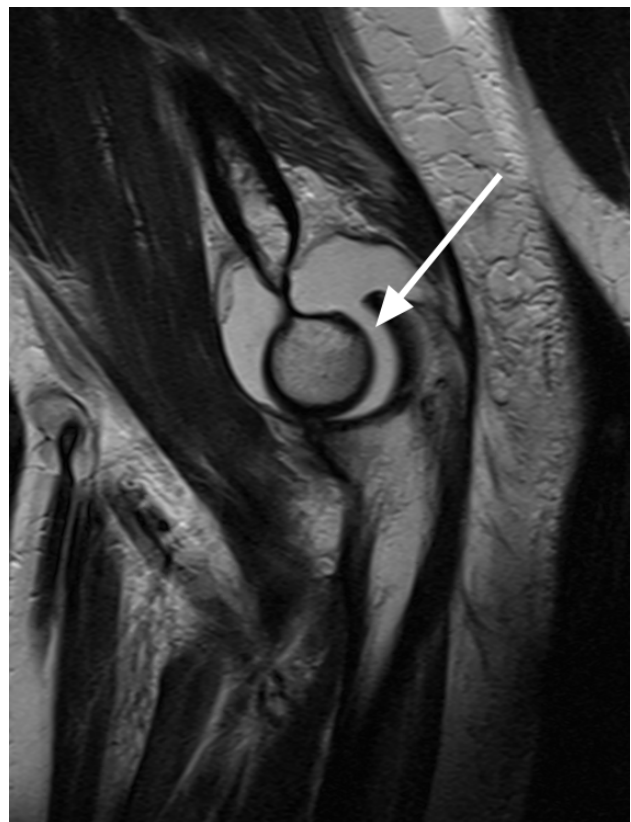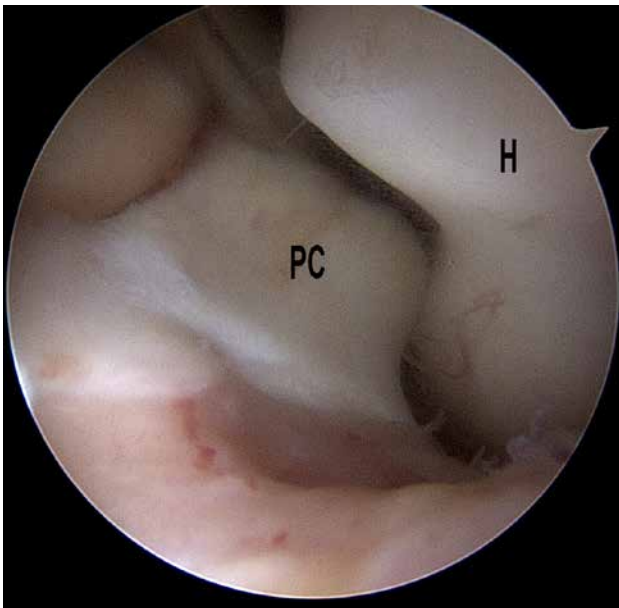


Abbildung 7

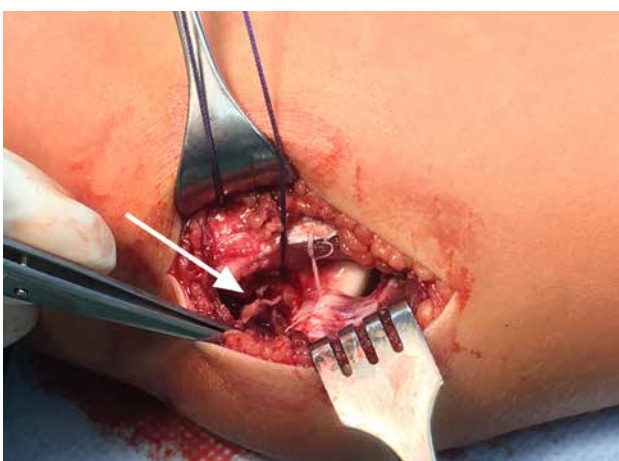
MRT-Aufnahmen nach stattgehabter Ellenbogenluxation; Subluxationsstellung humeroulnar bei ausgeprägtem intraartikulärem Erguss (Pfeil).

lenkspalt oder in der seitlichen Ebene das Drop-Sign können wogweisend sein (Abb. 2).

Liegen im nativradiologischen Bild komplexe knöcherne Begleitverletzungen vor, ist eine CT-Diagnostik indiziert, um Frakturen besser beurteilen und die weiteren Therapieschritte davon abhängig machen zu können (Abb. 3). >



**Abbildung 8**  
Arthroskopische Sicht mit provozierter Luxation des Processus coronoideus (PC) nach dorsal. (H=Humerus).



**Abbildung 9**  
OP-Situs bei humeraler Abrissverletzung des ulnaren Seitenbandes (Pfeil).

Zur Verifizierung des weichteiligen Verletzungsausmaßes hat sich die MRT-Schnittbildgebung bewährt. Durch diese Untersuchungstechnik können sich unter Umständen Änderungen im therapeutischen Vorgehen ergeben, sodass sich beispielsweise bei nicht-dislozierter Radiuskopffraktur (Typ Mason I) im Röntgen, aber ausgeprägter Weichteilverletzung mit Zerreißen der Seitenbandkomplexe, der Flexoren- oder Extensorenmuskulatur und indirekten Zeichen eines zurückliegenden Luxationsmechanismus im MRT, eine Änderung der Klassifizierung (in diesem Beispiel von Mason I zu Mason IV) ergibt, die die weitere Therapie maßgeblich beeinflusst.

Oftmals sind es Gelenkinkongruenzen bzw. (Sub)Luxationsstellungen mit z. B. dorsalem Versatz des Radiuskopfes in Relation zum Capitulum humeri oder Abscherverletzungen mit oder ohne freien Gelenkkörpern, die Hinweise auf ein stattgehabtes Luxationsereignis liefern (Abb. 4, 5, 6 und 7).

Der größte Nachteil dieser Untersuchungsmethode ist die rein statische Position des Ellenbogens, sodass der behandelnde Arzt über die dynamischen Auswirkungen einer Seitenbandläsion keine weiteren Informationen erhält und, dass die

Untersuchung bestmöglich in Streckung erfolgen sollte um die Inkongruenz der Gelenkstellung darzustellen. Das bedeutet, dass die Lokalisation der Verletzung sehr sensitiv erfolgt, über den Schweregrad der daraus resultierenden Instabilität bzw. der klinischen Relevanz aber keine klaren Aussage getroffen werden kann.

Eine dynamische Untersuchungsmöglichkeit ist die Bildwandleruntersuchung. Mithilfe von Provokationstests kann die Aufklappbarkeit des Gelenkspaltes objektiviert und dokumentiert werden. Insbesondere nach stattgehabtem Repositionsmanöver unter Analgosedierung bietet sich diese Untersuchungstechnik zur Verifizierung vorhandener Instabilitäten direkt nach Reposition an. Alternativ können auch präoperativ in Narkose unter BV-Kontrolle die therapeutischen Weichen gestellt werden.

Als weiteres dynamisches Diagnostikum, insbesondere bezogen auf die Weichteile, kann die Sonographie eine große Hilfe sein. Über longitudinale und quere Schnitte über dem ventralen und dorsalen Kompartiment lassen sich zudem vor allem vermehrte intraartikuläre Ergüsse und freie Gelenkkörper/Osteophyten darstellen. Im Längsverlauf kann über dem lateralen und medialen Seitenbandkomplex unter Varus- und Valgusstress die Aufklappbarkeit des Gelenkes dokumentiert werden. Die posterolaterale rotatorische Komponente lässt sich hingegen schwieriger darstellen. Genutzt wird in aller Regel ein 10-15-MHz-Linearschallkopf.

#### Therapie der akuten Instabilität – konservativ

Prinzipiell ist es möglich eine akute Instabilität am Ellenbogen bei rein ligamentärer Verletzung konservativ zu behandeln. Voraussetzung hierfür ist eine fehlende Reluxationstendenz im sogenannten funktionellen Bogen zwischen 30° und 130° Beugung nach der Reposition (10).

Bei Reluxation >30° Flexion besteht eine absolute OP-Indikation. Sollte sich klinisch eine Reluxation zwischen 0-30° Flexion zeigen, so ist spätestens zu diesem Zeitpunkt eine schnittbildgebende Diagnostik zur Detektion intraartikulärer Interponate oder schwerer Abrissverletzungen der Flexoren und/oder Extensoren essentiell. In aller Regel sollte sich nach Reposition einer Ellenbogenluxation eine MRT-Bildgebung anschließen, um das weichteilige Verletzungsausmaß beurteilen zu können. Bei Vorliegen entsprechender Verletzungen ist eine OP-Indikation gegeben.

Grundsätzliche Zielsetzung ist es, so rasch wie möglich eine Mobilisierung des frisch traumatisierten Ellenbogens mit funktioneller Beübung zu erreichen (3, 8, 13, 24, 25, 27, 30). Aus diesem Grund ist eine Ruhigstellung zwar prinzipiell möglich, aber maximal über einen Zeitraum von fünf bis sieben Tagen zu empfehlen. Danach sollte die Mobilisierung in einer schützenden Bewegungsorthese erfolgen. Es gibt unterschiedliche Meinungen zum Extensionsblock in der Nachbehandlung. Unserer Ansicht nach sollte durch das frühzeitige Auftrainieren der Beweglichkeit das Auftreten einer Ellenbogensteife verhindert werden. Unserer Meinung nach ist ein Bewegungslimit zur Vermeidung einer Reluxation bereits ein Hinweis auf eine muskulär dekompensierte Instabilität, die erfahrungsgemäß zu einer persistierenden Instabilität oder einer Einsteifung führt (15, 17).

Zusätzlich zu der schnellen funktionellen Nachbehandlung ist auch eine engmaschige klinische und radiologische Kontrolle des Patienten sinnvoll, sodass gegebenenfalls, bei einem ungünstigen Verlauf, frühzeitig ein Therapiewechsel erfolgen kann.

Diese Tatsache ist insbesondere für die Möglichkeit der operativen Versorgung von Seitenbandrupturen wichtig, da nach

Ablauf des Zeitfensters von 14 Tagen eine sinnvolle Seitenbandnaht oder Refixation aufgrund der extrem schnell einsetzenden Fibrose nicht mehr suffizient möglich ist.

### Therapie der akuten Instabilität – operativ

Indikationen zur operativen Versorgung sind Subluxationsstellungen des Gelenkes, schwere Weichteilzerreissungen mit Verlust der dynamischen Stabilisatoren und intraartikuläre Pathologien im MRT. Damit ist klar, dass für die Einhaltung des bereits angeklungenen operativen Zeitfensters die Weichteildiagnostik zeitnah zu erfolgen hat. Die Verkennung oder Fehlinterpretation der Verletzungsschwere kann die operative Versorgung innerhalb von 14 Tagen zusätzlich verzögern.

Eine Vorhersage zu einer möglichen Ellenbogensteife zu treffen, ist schwierig, sodass naturgemäß in den ersten Tagen und Wochen nach stattgehabter Luxation Bewegungseinschränkungen ebenso toleriert werden wie eine nur schleichende Bewegungsverbesserung unter physiotherapeutischer Behandlung. Häufig werden so Probleme verschleppt und die Therapie insgesamt erschwert.

Nach Ablauf des therapeutischen Fensters von 2 Wochen mit manifester Ellenbogensteife und nachgewiesener intraartikulärer Pathologien (freie Gelenkkörper, knorpelige Abscherfragmente) ist eine Arthroskopie (ASK) zur Bestandsaufnahme der vorliegenden Instabilitäten mit gleichzeitiger Adressierung der Verletzungen als auch Entfernung von Adhäsionen sowie einem Ausspülen des Hämarthros indiziert (Abb. 8). Abhängig von der klinischen Instabilität kann das operative Zeitfenster zur Bandnaht ggf. mit den modernen Methoden des „internal bracing“ (Faden-/Tape-Augmentation des LUCL und/oder des vorderen Bündels des MCL) etwas verlängert werden. Ansonsten kommen nach der Ausbehandlung bei persistierender klinisch relevanter Instabilität die Bandplastiken zum Einsatz.

Eine primäre Bandnaht ist sowohl in Rückenlage ohne zusätzliche ASK als auch in Seiten- oder Bauchlage mit additiver ASK möglich. Denkbar ist auch eine bilaterale Seitenbandversorgung, abhängig von der intraoperativ festgestellten Notwendigkeit (BV-Kontrolle, klinische Untersuchung in Narkose etc.).

Sehr häufig findet man sowohl medial als auch lateral humerale Abrissverletzungen der Seitenbänder mit oder ohne knöcherne Schuppe und gleichzeitiger Ruptur der Flexoren- respektive Extensoren- muskulatur (Abb. 9). Entscheidend ist die exakte Positionierung der genutzten Fadenanker (vor allem medial am Übergang des Kondylus zum Epicondylus), um eine möglichst genaue anatomische Rekonstruktion zu erzielen. Des Weiteren muss die darüberliegende Muskulatur ebenfalls sehr häufig rekonstruiert und refixiert werden. In einigen Fällen ist jedoch eine präparatorische Differenzierung der einzelnen Schichten des Kapsel-Band-Apparates zur Muskulatur nicht möglich. Man spricht nicht umsonst vom sogenannten „flexor/ extensor common origin“.

Postoperativ sollte frühfunktionell geübt werden und eine engmaschige Kontrolle beim Operateur erfolgen. Auch nach initialer Bandnaht kann sich eine Ellenbogensteife entwickeln, die in einem weiteren Zeitfenster von gut zwei Wochen postoperativ sehr gut über ein Brisement moderate unter Schmerzka- theteranlage und Intensivierung der Physiotherapie im Rahmen eines kurzstationären Aufenthalts behandelt werden kann.

Der Bewegungsfixateur, wie von einigen Autoren favorisiert (5, 6), hat nach Ansicht der Autoren keinen großen Stellenwert. Gründe hierfür sind zum einen die häufig fehlende Akzeptanz

Tabelle 1

Klinische Tests zur Überprüfung einer vorliegenden Instabilität.

MEDIALE INSTABILITÄT	LATERALE INSTABILITÄT
Valgus Stress Test	Stand Up Test
Milking Maneuver	Push Up Test
Moving Valgus Stress Test	Tabletop Relocation Test
	Posterolateral Rotatory Apprehension Test
	Posterolateral Rotatory Drawer Test

der Patienten als auch zum anderen die Tatsache der rein indirekten Versorgungstechnik dieser Bandrupturen mit vermehrt beobachteten persistierenden Seitenbandinstabilitäten, die einer sekundären Bandplastik bedürfen. Zudem ermöglicht der additive Einsatz des internal bracing eine deutliche Zunahme der operativ zu gewinnenden Stabilität und reduziert damit die Notwendigkeit eines Bewegungsfixateurs.

Für uns ist der Nutzen der Arthroskopie in der Traumasituation aus den bereits genannten Gründen (objektive Stabilitätstestung, Adressierung intraartikulärer Pathologien, Entfernung von Adhäsionen (Arthrolysen) und Ausspülen des Hämarthros etc.) groß, zumal sich im Anschluss an die ASK eine offene Vorgehensweise optimal anschließen lässt. Trotzdem ist sie kein evidenzbasiertes und wissenschaftlich evaluiertes Verfahren und sollte aus diesem Grund nicht als flächendeckender Goldstandard verstanden werden.

In allen Fällen sollte versucht werden die volle Beweglichkeit postoperativ passiv und aktiv zügig wiederherzustellen. Zum Schutz des Gelenkes im Alltag wird eine Ellenbogenorthese getragen. Stütz- und Hebelbelastungen müssen unbedingt 6-8 Wochen postoperativ vermieden werden.

### Therapie der chronischen Instabilität – konservativ

Bis dato existiert bei chronischen Ellenbogeninstabilitäten keine etablierte konservative Vorgehensweise. Der Versuch über gezieltes Aufbautraining der jeweils additiv-stabilisierenden Muskulatur einer Instabilität entgegenzuwirken ist rein symptomatisch und nicht kausal zu sehen und hat praktisch betrachtet eine begrenzte Kompensationschance verglichen mit den alltäglichen Belastungen. Taping und Bandagen sowie stabilisierende Orthesen sind im Alltag unpraktisch und allenfalls für sportliche Belastungen nutzbar.

Die konservative Therapie ist nur dann erfolgsversprechend, wenn der Patient die Beschwerden toleriert, ein niedriges Belastungsniveau hat oder Belastungseinschränkungen akzeptiert.

### Therapie der chronischen Instabilität – operativ

Die Stabilisierungsmöglichkeiten bei chronischen Ellenbogeninstabilitäten bestehen in aller Regel in autologen Bandplastiken der medialen oder lateralen Seite.

Im Falle einer ulnaren Seitenbandinstabilität, wie sie häufig bei Wurfportlern zu finden ist, entnehmen wir die Gracilissehne als Graft, um sie am Ellenbogen in einer gleichschenkligen Dreiecksformation über zwei Bohrlöcher am ulnaren Ansatz und mithilfe einer Tenodeseschraube humeral zu befestigen (Abb. 10).

Bei Vorhandensein einer posterolateralen Rotationsinstabilität (PLRI) nutzen wir einen Teil der medialen Trizepssehnenaponeurose als Transplantat. Diese wird nach spezieller „on-table“-Armierung entlang des ehemaligen LUCL-Verlaufs distal mittels intramedullärem Verankerungsbutton und humeralseitig mithilfe einer Tenodeseschraube fixiert (Abb. 11). ➤



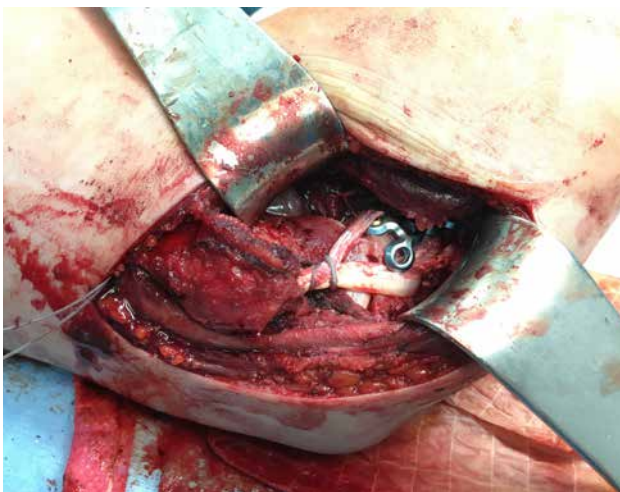


Abbildung 10

OP-Situs nach medialer Bandplastik (als gleichschenkliges Dreieck) bei gleichzeitiger osteosynthetischer Versorgung des Processus coronoideus.

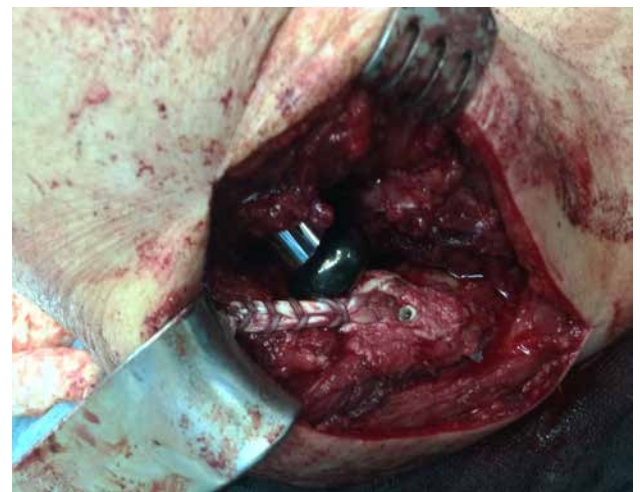


Abbildung 11

OP-Situs nach lateraler Bandplastik (LUCL) (in diesem Fall in Kombination mit einer Radiuskopfprothese).

Liegt eine kombinierte bilaterale Seitenbandinstabilität vor, so ist das operative Vorgehen mit Bandplastiken entsprechend dem der isolierten medialen oder lateralen Versorgung. Für die Entscheidung der führenden Instabilitätsrichtung bedarf es einer großen Expertise des Operateurs, sodass retrospektiv gesehen häufig zunächst eine ASK zur Bestandsaufnahme mit anschließender Versorgung der radialen Instabilität (LUCL-Bandplastik) erfolgt und erst in einem zweiten Schritt bei klinisch persistierenden Beschwerden ulnarseitig die Bandplastik durchgeführt wird.

Eine kombinierte Versorgung der bilateralen Instabilitäten mit zwei gleichzeitigen Bandplastiken ist möglich, jedoch mit erhöhten Komplikationen vergesellschaftet, sodass wir ein zweizeitiges Vorgehen bevorzugen.

An die operative Versorgung schließt sich die frühfunktionelle Therapie zum Auftrainieren der vollen Beweglichkeit an. Im Falle einer radialen Seitenbandplastik limitieren wir die Beweglichkeit für vier Wochen auf Extension/Flexion 0-10-90°, bei ulnaren Seitenbandplastiken nicht.

## Komplikationen

Die möglichen Komplikationen nach konservativ und auch operativ behandelten akuten Ellenbogeninstabilitäten sind vielfältig (17).

Die häufigste Komplikation ist die Ellenbogensteife mit inakzeptabler Bewegungseinschränkung im Alltag.

Persistierende Instabilitäten können vor allem nach konservativ behandelten Instabilitäten verbleiben. Welchen Einfluss eine Instabilität auf eine Degeneration im Sinne einer Instabilitätsarthrose hat, ist nach aktueller Studienlage nicht klar zu beantworten. Die Kombination aus einer persistierenden Ellenbogensteife und Instabilität ist am schwierigsten zu behandeln. Die Korrektur solcher komplexer Folgezustände erfordert einen sehr langen Behandlungszeitraum mit oft mehreren Operationen.

Die operativen Risiken liegen dagegen auf der Hand, da jeder OP-Schritt durch falsche Durchführung spezifische operationstechnische Komplikationen hervorrufen kann. Z. B.: Ankerfehllage mit insuffizienter Transplantat-/Seitenbandvorspannung und persistierender Instabilität; Einheilungsstörungen der Transplantate oder der Muskulatur; falsch positionierte Transplantate, Dehnungsschäden und intraoperative Schädigung nervaler Strukturen etc.

## Fazit

Trotz insgesamt stetig verbessertem Verständnis von Instabilitäten am Ellenbogengelenk im Laufe der Jahre zeigen sich in der Praxis nicht immer die besten Ergebnisse. Aus diesem Grund sollten die komplexen Verletzungsmechanismen sowie die Vielzahl klinischer Symptomausprägungen auf Grundlage einer relevanten Seitenbandinstabilität und die möglichen Therapieoptionen möglichst der Mehrzahl traumatologisch und operativ tätiger Kollegen nahe gebracht werden. Nur durch kontinuierliches Aufklären und autoinduktives Spiegeln können die Langzeitverläufe der Patienten mit instabilen Ellenbogenverletzungen verbessert und Komplikationen reduziert werden.

Entscheidend hierfür ist das therapeutische Vorgehen nach stattgehabter Ellenbogenluxation, sodass zumindest in diesem Rahmen keine chronischen Instabilitätsbeschwerden entstehen können. Das bedeutet, dass betroffene Patienten engmaschig nachgesorgt, sie zeitnah einer geeigneten Diagnostik zugänglich gemacht und vor allem der konservative Therapiealgorithmus im Falle von Auffälligkeiten zugunsten eines operativen Vorgehens geändert werden.

Ein Goldstandard mit leitliniengerechtem Vorgehen existiert bislang nicht und ist voraussichtlich aufgrund der Verletzungsvielfalt auch nicht einheitlich umsetzbar.

Gerade aus diesen Gründen ist in Zukunft ein aufmerksames Abwägen der Therapieoptionen und möglicherweise ein kollegialer Austausch untereinander bzgl. der Vorgehensweise in Einzelfällen zum Wohle der Patienten sinnvoll. ■

**Angaben zu finanziellen Interessen und Beziehungen, wie Patente, Honorare oder Unterstützung durch Firmen:**  
Keine

## Abkürzungen

ASK: Arthroskopie

LUCL: laterales ulnares Kollateralband

LCL: laterales Kollateralband

MCL: mediales Kollateralband

AML: anteriores Bündel des medialen Kollateralbandes

PML: posteriores Bündel des medialen Kollateralbandes

## Literatur

- (1) **EYGENDAAL D, VERDEGAAL SH, OBERMANN WR, VAN VUGT AB, PÖLL RG, ROZING PM.** Posterolateral dislocation of the elbow joint. Relationship to medial instability. *J Bone Joint Surg Am.* 2000; 82: 555-560. doi:10.2106/00004623-200004000-00010
- (2) **EYGENDAAL D, SAFRAN MR.** Postero-medial elbow problems in the adult athlete. Including commentary by Eygendaal D and Safran MR. *Br J Sports Med.* 2006; 40: 430e4.
- (3) **FARRON A, MÉNÉTREY J.** Isolated dislocations of the elbow. *Swiss Surg.* 1997; 3: 172-176.
- (4) **FORNALSKI S, GUPTA R, LEE TQ.** Anatomy and biomechanics of the elbow joint. *Tech Hand Up Extrem Surg.* 2003; 7: 168-178. doi:10.1097/00130911-200312000-00008
- (5) **GAUSEPOHL T, PENNIG D, MADER K.** Der transartikuläre Bewegungsfixateur bei Luxationen und Luxationsfrakturen des Ellenbogengelenkes. *Osteosyn Int.* 1997; 5: 102-110.
- (6) **HECK S, GICK S, DARGEL J, PENNIG D.** External fixation with motion capacity in acute dislocations and fracture dislocations of the elbow. *Fixation with motion capacity.* *Unfallchirurg.* 2011; 114: 114-122. doi:10.1007/s00113-010-1929-y
- (7) **HOBGOOD ER, KHAN SO, FIELD LD.** Acute dislocations of the adult elbow. *Hand Clin.* 2008; 24: 1-7. doi:10.1016/j.hcl.2007.11.012
- (8) **JOSEFSSON PO, JOHNNELL O, GETZ CF.** Long-term sequelae of simple dislocation of the elbow. *J Bone Joint Surg Am.* 1984; 66: 927-930. doi:10.2106/00004623-198466060-00014
- (9) **JOSEFSSON PO, JOHNNELL O, WENDEBERG B.** Ligamentous injuries in dislocations of the elbow joint. *Clin Orthop Relat Res.* 1987; 221: 221e5.
- (10) **JOSEFSSON PO, GETZ CF, JOHNNELL O, WENDEBERG B.** Surgical versus nonsurgical treatment of ligamentous injuries following dislocations of the elbow joint. A prospective randomized study. *J Bone Joint Surg Am.* 1987; 69: 605-608. doi:10.2106/00004623-198769040-00018
- (11) **JOSTEN C, LILL H.** Ellenbogenverletzungen. Darmstadt: Steinkopff; 2002: 1-182.
- (12) **LILL H, KORNER J, ROSE T, HEPP P, VERHEYDEN P, JOSTEN C.** Fracture-dislocations of the elbow joint – a strategy for treatment and results. *Arch Orthop Trauma Surg.* 2001; 121: 31-37. doi:10.1007/s004020000180
- (13) **MARIPURI SN, DEBNATH UK, RAO P, MOHATNY K.** Simple elbow dislocation among adults: a comparative study of two different methods of treatment. *Injury.* 2007; 38: 1254-1258. doi:10.1016/j.injury.2007.02.040
- (14) **MARKGRAF E, MOHR S, KOLB W.** Ellenbogenluxation – Bewertung, Begleitschäden, Therapie. *Trauma Berufskrankh.* 2002; 4: 565-567.
- (15) **MEHLHOFF TL, NOBLE PC, BENETT JB, TULLOS HS.** Simple dislocation of the elbow in the adult. Results after closed treatment. *J Bone Joint Surg Am.* 1988; 70: 244-249. doi:10.2106/00004623-198870020-00013
- (16) **MITTLMEIER T, BECK M.** Luxation des Ellenbogengelenks des Erwachsenen. *Unfallchirurg.* 2009; 112: 487-505. doi:10.1007/s00113-009-1615-0
- (17) **MÜLLER LP, HOLLINGER B, BURKHART KJ.** Ellenbogen. *Expertise Orthopädie und Unfallchirurgie.* Thieme; 2016.
- (18) **O'DRISCOLL SW.** Elbow Instability. *Acta Orthop Belg.* 1999; 65: 404-415.
- (19) **O'DRISCOLL SW, BELL DF, MORREY BF.** Posterolateral rotatory instability of the elbow. *J Bone Joint Surg Am.* 1991; 73: 440-446. doi:10.2106/00004623-199173030-00015
- (20) **O'DRISCOLL SW, MORREY BF, KORINEK S, AN KN.** Elbow subluxation and dislocation. A spectrum of instability. *Clin Orthop Relat Res.* 1992; 280: 186-197.
- (21) **O'DRISCOLL SW.** Classification and evaluation of recurrent instability of the elbow. *Clin Orthop Relat Res.* 2000; 370: 34-43. doi:10.1097/00003086-200001000-00005
- (22) **O'DRISCOLL SW, JUPITER JB, COHEN MS, RING D, MCKEE MD.** Difficult elbow fractures: pearls and pitfalls. *Instr Course Lect.* 2003; 52: 113-134.
- (23) **O'DRISCOLL SW, JUPITER JB, KING GJ, HOTCHKISS RN, MORREY BF.** The unstable elbow. *Instr Course Lect.* 2001; 50: 89-102.
- (24) **PROTZMAN RR.** Dislocation of the elbow joint. *J Bone Joint Surg Am.* 1978; 60: 539-541. doi:10.2106/00004623-197860040-00019
- (25) **RAFAI M, LARGAB A, COHEN D, TRAFEH M.** Pure posterior luxation of the elbow in adults: immobilization or early mobilization. A randomized prospective study of 50 cases. *Chir Main.* 1999; 18: 272-278.
- (26) **REGAN W, MORREY B.** Fractures of the coronoid process of the ulna. *J Bone Joint Surg Am.* 1989; 71: 1348-1354. doi:10.2106/00004623-198971090-00011
- (27) **RIEL KA, BERNETT P.** Die einfache Ellenbogenluxation. Vergleich der Langzeitergebnisse nach Ruhigstellung und funktioneller Behandlung. *Unfallchirurg.* 1993; 96: 529-533.
- (28) **RIND D, JUPITER JB.** Fracture-dislocation of the elbow. *J Bone Joint Surg Am.* 1998; 80: 566-580.
- (29) **SAFRAN MR, MAILLARGEON D.** Soft-tissue stabilizers of the elbow. *J Shoulder Elbow Surg.* 2005; 14: S179-S185. doi:10.1016/j.jse.2004.09.032
- (30) **SCHIPPINGER G, SEIBERT FJ, STEINBOCK J, KUCHARCZYK M.** Management of simple elbow dislocations. Does the period of immobilization affect the eventual results? *Langenbecks Arch Surg.* 1999; 384: 294-297.
- (31) **WERNER C, TRENTZ O.** (2003) Ellenbogengelenk. In: Rüter A, Trentz O, Wagner M (Hrsg). *Unfallchirurgie.* Urban&Fischer: 801-816.